



即时发布

養和醫院  
全港首間醫院進行嶄新  
后弹力层内皮细胞眼角膜移植无缝手术 (DMEK)

伤口细 ◆ 无缝 ◆ 排斥少 ◆ 视力复原快

(2013年3月6日 – 香港) 養和醫院於去年10月進行全港首宗「后弹力层内皮细胞眼角膜移植无缝手术 (DMEK / Descemet's Membrane Endothelial Keratoplasty)」。此技術為嶄新的微創無縫眼角膜移植手術，新技術只需移植0.01毫米厚的精細眼角膜底層細胞組織，較傳統的「全層眼角膜移植手術(PKP / Penetrating Keratoplasty)」所需移植的角膜組織薄55倍，亦較現時的「板層角膜移植手術-后層眼角膜移植(DSEK/DSAEK / Descemet's Stripping Automated Endothelial Keratoplasty)」所需移植的角膜組織薄15-20倍，故新手術的術后排斥率較低，視力復原速度更快。

傳統上，角膜移植手術主要採用全層角膜移植 (PKP / Penetrating Keratoplasty)，即置換病人的全部角膜。近年，角膜移植手術已發展為板層角膜移植 (Lamellar Keratoplasty)，即只置換變化的角膜組織。養和醫院今次進行的「后弹力层内皮细胞眼角膜移植无缝手术 (DMEK)」是迄今最先進的板層角膜移植技術，只需更換病人最底層厚約0.01毫米的眼角膜細胞組織，包括后弹力层及内皮细胞层，約占角膜厚度少於百分之二。由於移植的細胞組織十分纖薄，因此該細胞組織能較完整地黏附在眼角膜基质層，令病人在術後視力更佳及復原更快。

養和醫院院長暨眼科部主管李維達醫生說：「DMEK 能令病人術後視力更佳、復原更快、屈光度更穩定、術後近視和散光較少，以及排斥風險較低，我相信此項的新技术可以令更多病人受惠。」

**DMEK 不損角膜結構 ◆ 保留大量正常角膜組織**

養和醫院眼科專科醫生鄭澤鈞醫生解釋：「採用 DMEK 手術只移除病人出現變化的細胞，並保留病人大部分正常眼角膜組織，因此接受 DMEK 的病人，術後



出现排斥的风险较 DSEK/DSAEK 低。另外，由于新技术可以移植更纤薄及更大片的角膜细胞组织，出现周边虹膜前黏连的机会亦较低。」

此外，DMEK 手术亦能保存角膜原有结构。郑医生指出：「视力是否清晰，关键在于眼角膜的透彻度。因此若眼角膜内的结构不完整，都会严重影响视力。以往医生在进行 DSEK/DSAEK 手术时，需要动用手术刀进行切割，因而往往会造成不平滑的人造接合面，而影响病人的术后视力。在 DMEK 手术中，由于移植的细胞组织十分纤薄，医生不需动用手术刀便可以取出该细胞组织，对角膜结构的完整度并没有太大影响，病人术后视力回复亦较 DSEK/DSAEK 快。」

### **崭新无缝技术 ◆ 术后排斥及散光较少**

这个崭新无缝技术于欧洲发明，在 6 个月前率先成功引入香港。基本手术过程如下：

- 一、从捐赠者取出后弹力层内皮细胞眼角膜组织 (厚约 0.01 毫米)，将组织放进小管。
- 二、通过微小的切口(2-2.75 毫米)，放入要移植的组织。
- 三、利用气泡将组织移到适当位置。

事实上，DMEK 手术中所移植的眼角膜内皮细胞层，是一片极纤细的薄膜组织。当医生拿起或触及该片细胞薄膜，都会容易使它卷起，稍微触碰都能破坏角膜细胞。因此，医生需要凭借其经验及技巧，将该片内皮细胞组织摊平，并在不破坏脆弱细胞的情况下，把它黏附在病人的眼角膜最内层。

郑医生说：「DMEK 是一项难度极高的手术。由于移植的细胞组织十分纤薄及脆弱，一触碰便会卷起，若医生尝试摊平它时，有机会破坏当中的眼角膜细胞。凭借崭新薄膜插入工具及精密的技术，医生能将纤薄的角膜内皮细胞组织注入病人的眼角膜底层，不用任何工具直接接触，只利用气泡使移植的细胞组织摊平及浮起，固定在眼角膜后方。同时手术所需的切口只需约 2-2.75 毫米，故此不用缝针，所以术后的散光度数亦较 DSEK/DSAEK 少。」



### 病人个案

事实上，一些常见的角膜病变，包括不同成因的角膜水肿，都适合使用DMEK这一项新技术。而导致角膜病变的原因包括：1) 角膜感染；2) 急性青光眼后角膜代偿失调；3) 角膜退化性疾病，如 Fuch's Dystrophy (角膜内皮营养不良)；4) 先天性角膜疾病；5) 眼前节毒性综合症。

香港首位接受DMEK的病人施先生，40余岁，有严重的Fuch's Dystrophy(角膜内皮营养不良)家族病史。此病是一种慢性眼疾，病人眼角膜内层的细胞会逐渐坏死。患者的父母及三名堂兄弟都患有此病症，其中两名堂兄弟已失明超过20年。施先生的视力于3年前开始衰退，他两眼的视力于手术前只有20/150。施先生的左眼及右眼分别进行DSEK/DSAEK及DMEK手术，以下是双眼于术后的复原结果：

|       | 右眼    | 左眼         |
|-------|-------|------------|
|       | DMEK  | DSEK/DSAEK |
| 术后第一日 | 20/70 | 20/150     |
| 术后第三日 | 20/20 | 20/40      |
| 术后一个月 | 20/20 | 20/30      |

注：20/20 是正常视力，数字越细，视力越佳

施先生表示：「左眼和右眼在术后的最大分别是，接受DMEK的右眼复原较快，三天内回复九成视力，散光甚少，效果更好。无论如何，能够重拾视力的喜悦是难以形容。」

< 完 >





### 关于眼科部

本院眼科部于 1980 年成立，设有齐全的先进科技及仪器，为病人提供优质全面的服务。本院眼科部服务包括眼睛检查及专科眼疾治疗，为患上白内障、青光眼、角膜病变、眼睑及眼眶疾病、玻璃体与视网膜疾病和儿童眼疾等人士提供优秀的服务。

### 关于眼科手术中心

养和医院眼科手术中心于 2003 年成立，设备完善、技术超卓。由眼科部的专科医生为病者提供多完化眼科手术，包括白内障手术。

### 关于养和医院

养和医院是香港主要私营医院之一，以「优质服务·卓越护理」为宗旨，致力服务大众，并积极推动医学教育和研究。

### 传媒联络

养和医院传讯部

郭瑞仪

电话：2835 7082 / 9262 4455

电子邮箱：carolkwok@hksh.com

苏蔓怡

电话：2835 7092 / 9328 2627

电子邮箱：mandyso@hksh.com

## 图片

1. 养和医院眼科专科医生郑泽钧医生指,「后弹力层内皮细胞眼角膜移植无缝手术 (DMEK)」只更换厚约 0.01 毫米的眼角膜底层组织, 伤口细, 术后不用缝针。




2. 患有严重 Fuch's Dystrophy (角膜内皮营养不良) 的施先生, 右眼于 2012 年 10 月接受 DMEK 手术后, 康复迅速, 三天内回复九成视力。





3. (左起) 郑泽钧医生与本港首位接受 DMEK 的病人施先生。





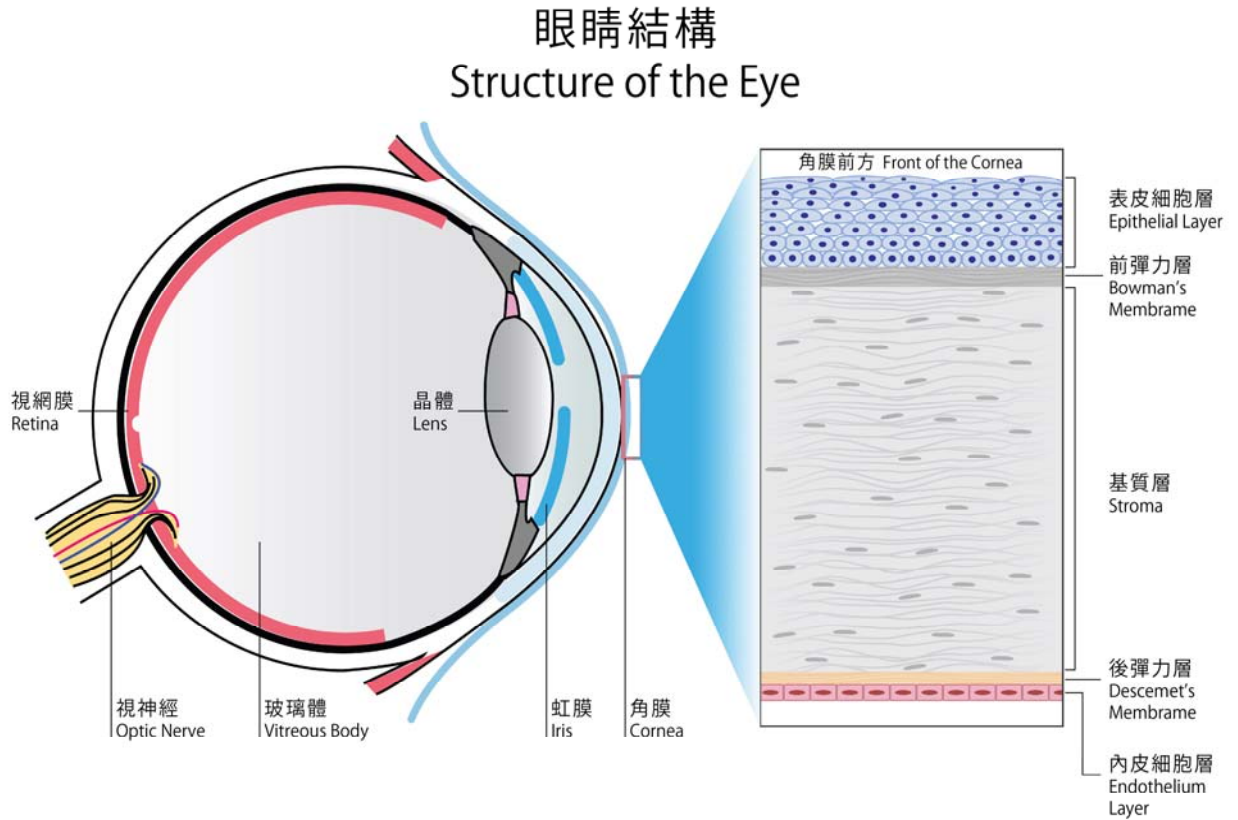
附加資料：

不同阶段的角膜移植手术的对比

|             | PKP<br>全层眼角膜移植             | DSEK/DSAEK<br>后层眼角膜移植 | DMEK<br>后弹力层内皮细胞眼角膜移植          |
|-------------|----------------------------|-----------------------|--------------------------------|
| 1. 移植角膜的厚度  | 全层角膜                       | 板层角膜                  | 板层角膜                           |
| 2. 被移除的组织细胞 | 连正常板层组织都被移除                | 部分正常组织也会被移除           | 只有出现病变的细胞连同薄膜被移除               |
| 3. 眼角膜的结构   | 不能修复眼角膜原本的结构               | 不能修复眼角膜原本的结构          | 能修复眼角膜原本的结构                    |
| 4. 缝针       | 最少缝 16 针                   | 缝 2-3 针               | 不用缝针                           |
| 5. 伤口大小     | 360 度全层厚度的伤口               | 伤口为 5mm               | 伤口为 2-2.75mm                   |
| 6. 散光       | 深散光:<br>300-600 度          | 100-200               | 50                             |
| 7. 排斥率      | 排斥率高                       | 排斥率较低                 | 排斥率最低 - 没有基质层排斥                |
| 8. 对医生技术的要求 | 要求较少                       | 要求较高                  | 要求最高                           |
| 9. 视力清晰度    | 视力能达致 20/20<br>但有深度散光及影像变形 | 80% > 20/40           | 85% > 20/40<br>46% > 20/20     |
| 10. 复原时间    | 约 6-12 个月                  | 约 3 个月                | 少于 1 个月                        |
| 11. 移植组织的大小 | 7-7.5mm                    | 8.0mm                 | 9-9.5mm-较 DSAEK 移植多<br>约 40%细胞 |

图片

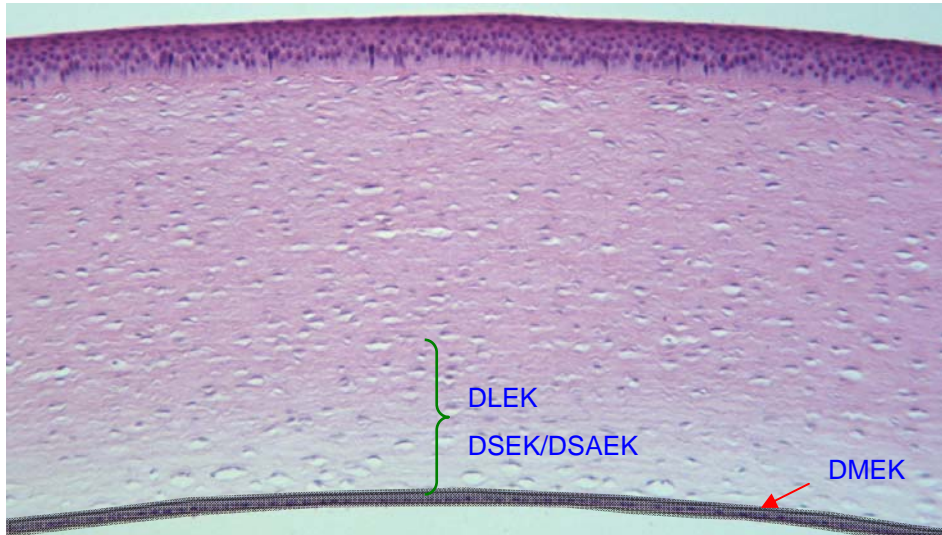
1. 眼睛结构图








## 2. 板层眼角膜移植手术



### 3. DSEK/DSAEK 与 DMEK 对比

#### DSEK/DSAEK



#### DMEK

