



## 養和醫院最新體內放射治療研究 改善肝癌病人存活率

(2013年1月8日 – 香港) 養和醫院致力推動科研，為本港少數支持醫學研究的私營醫院之一。自2006年起，養和醫院於各大著名學術期刊及國際會議刊載及發表的論文超過200篇，項目涵蓋核子醫學、正電子/電腦掃描、診斷及介入放射學、放射治療、心臟科、病理科及眼科。養和醫院院長李維達醫生表示：「養和醫院綜合腫瘤科中心一直參與最新體內放射治療的研究，有望促進肝癌治療的發展，為肝癌病人帶來更多的選擇以及更佳的治疗效果。我們希望透過參與研究工作，優化現有的治療技術，進一步協助提升香港整體的醫療水平及地位。」

肝癌是本港第三大癌症殺手，由於其症狀不明顯，且部分病人肝功能差，根本無法接受手術，令死亡率偏高。一項本地研究發現，這類無法接受手術的病人，可接受體內放射治療，直接把放射物置入腫瘤血管內，將腫瘤縮小，有助提升存活率，為晚期肝癌病人帶來新希望。

### 癌細胞難以根除 治療肝癌困難重重

養和醫院綜合腫瘤科中心副主任梁惠棠醫生表示，肝癌治療的困難，在於大部分個案較遲發現，「肝臟是人體最大的器官，負責轉化食物中的碳水化合物和脂肪以便身體吸收所需的能量、製造各種蛋白質、製造膽汁以消化食物中的脂肪，及分解體內的廢料。但由於肝臟無痛感神經，病徵如食慾不振、體重下降、上腹和右肩痛楚等不明顯，導致病人求診時，癌細胞往往已經擴散，增加根除癌細胞的困難。」

「現時的肝癌治療包括：手術、藥物治療、放射治療、射頻消融及血管介入治療等等。若情況許可，我們希望先進行手術，有望根除腫瘤。然而，手術成功的關鍵取決於腫瘤的位置及擴散情況。如果癌細胞的擴散範圍大、位置太貼近肝臟中央及肝門靜脈，不但需要切除大量肝臟組織，增加手術危險性。亦因癌細胞未完全根除，術後復發機會較高。而大約八成肝癌病人更因各種原因如嚴重肝硬化或腫瘤太大，而無法以手術切除腫瘤<sup>1</sup>。」梁醫生補充。





### 肝癌病人肝功能弱 藥物、体外放療成效受限

梁醫生指出，肝癌的特性，亦令非手術治療成效受限制，「肝癌細胞本身帶有各種抗藥基因，尤其對於擴散情況較嚴重的病人，藥物治療未必能起理想效果。此外，病人的肝功能受癌細胞影響變差，因此對藥物及体外放療的承受程度亦比肝功能正常的病人低。藥物治療及体外放療治療範圍較大，容易影響其它正常細胞，形成副作用，對身體狀況已經不佳的病人，影響較大。」

### 可直接於腫瘤血管內釋放輻射 體內放射對正常細胞影響較低

不少癌症病人「聞放療色變」，擔心副作用、後遺症多多，然而體內放射對正常細胞影響較少，治療效果亦較直接，「體內放射利用幾百萬個含有放射性元素釔90 (Yttrium 90) 的微球體來進行。這些微球體非常細小，只有20-60微米或頭髮直徑的三分之一。醫生會於鼠蹊位置開一個小切口，把一個小導管引入肝臟，再經由導管注入微球體。微球體會通過血流直接抵達肝部腫瘤所在處，主動積聚在向腫瘤提供血液的小血管內，然後釋放輻射。」梁醫生解釋。

梁醫生指出，肝動脈是癌細胞的主要血液輸送來源，而肝癌腫瘤亦經常出現血管增生情況。要針對腫瘤，便要由肝動脈入手，「微球體的體積，與腫瘤微絲血管內壁直徑相約，因此微球體可以經肝動脈積聚於肝癌腫瘤的增生血管組織上，在直接而不影響太多正常組織的情況下釋放輻射。體內放射適合無法透過手術切除腫瘤、沒有或只有輕微肝外疾病、肝門靜脈及其分支沒有出現血栓情況、肺動脈灌注掃描(Tc-MAA)中，腫瘤與正常組織吸收比例(T/N ratio)高於2，肺部血管分流(Lung Shunting)少於或等於15%，及肝功能指數良好的肝癌病人。」

### 最新香港體內放療研究 併發症出現率低

梁醫生早前分析了體內放射治療的最新數據：「分析於2003年至2012年於養和醫院進行，最終完成體內放射治療的有133名，包括85名原发性、45名轉移性肝癌病人。治療進行2個月後，約36%病人的電腦掃描顯示腫瘤明顯縮小，顯示肝癌細胞的腫瘤標記『甲型胎兒蛋白』水平亦下降。」

「體內放射治療可能出現的併發症包括放射性肝炎、放射性胃炎及放射性肺炎，然而是在次研究中，併發症出現比率少於5%。」梁醫生補充。



## 整体存活率上升 肝癌病人新希望

存活率方面，梁医生又引述另外几项海外研究数据，与是次本地研究相比，「是次研究中，原发性及转移性肝癌病人的一年存活率分别是 31% 及 32%。另外三份针对体内放射治疗的海外研究中，接受体内放射治疗病人的存活期中位数分别为 13.5<sup>2</sup>、16<sup>3</sup>及 16.4<sup>4</sup>个月。而相比之下，2008 年英国研究中，302 名接受非体内放射治疗的安慰组病人，其存活期中位数只有 7.9 个月<sup>5</sup>。」

## 体内放射治疗个案：肿瘤缩小、活跃程度降低、肿瘤代谢率减缓

梁医生分享三个已进行体内放射治疗的肝癌病人个案，「第一位 88 岁的男性病人，治疗前的肿瘤直径大约为 50.4mm。进行体内放射治疗后 2 个月，电脑扫描影像显示肿瘤明显大幅缩小，而显示肝癌细胞的肿瘤标记『甲型胎儿蛋白』(AFP) 水平亦大幅下降。」

「第二位男病人也是 88 岁，他属于无法以手术切除的原发性肝癌病人，亦是乙型肝炎病毒带菌者。于治疗前，他的『甲型胎儿蛋白』水平达 304,500 ng/ml。他于 2012 年 8 月 28 日进行体内放射治疗。治疗后 8 星期，正电子扫描影像显示，肿瘤活跃程度降低。」

「第三名男病人，74 岁，病发前出现腹痛病征，属乙型肝炎病毒带菌者及肝硬化病人。于 2011 年 10 月，已透过手术切除肝脏第四段肿瘤。然而，于 2012 年 9 月，其原发性肝癌复发，并于 9 月 13 日进行体内放射治疗。治疗后 8 星期，正电子扫描影像显示，肿瘤的代谢率减缓，表示肿瘤的生长已受到控制。」

- 完 -



## 关于养和医院

养和医院是香港主要私营医院之一，以「优质服务·卓越护理」为宗旨，致力服务大众，并积极推动医学教育和研究。

## 综合肿瘤科中心

电话：(852) 2835 8877  
传真：(852) 2892 7520  
电邮：oncology@hksh.com

## 传媒联络

养和医院传讯部

郭瑞仪

电话：2835 7082 / 9262 4455  
电子邮箱：carolkwok@hksh.com

苏蔓怡

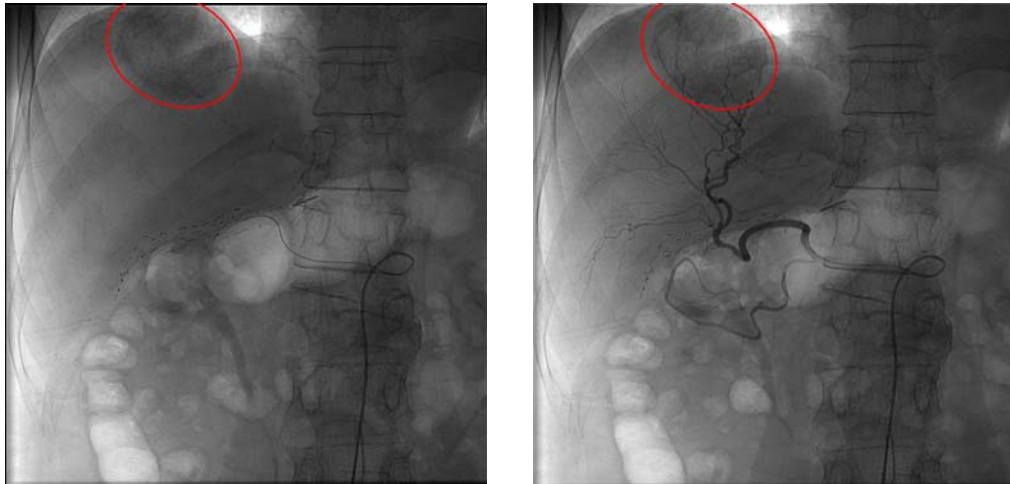
电话：2835 7092 / 9328 2627  
电子邮箱：mandyso@hksh.com

## 图片

1. 梁惠棠医生表示，治疗时会于病人鼠蹊位置开一个小切口，把一个小导管引入肝脏，再经由导管注入微球体。梁医生正模拟为病人注入微球体。



2. 放射性元素钇 90 (Yttrium 90) 的微球体会通过血流直接抵达肝部肿瘤。(红圈为肿瘤位置)



资料来源

- <sup>1</sup> 美国癌症协会: <http://www.cancer.org/cancer/livercancer/detailedguide/liver-cancer-treating-surgery>
- <sup>2</sup> Hepatogastroenterology. 2009 Nov-Dec;56(96):1683-8.
- <sup>3</sup> J Nucl Med. 2000 Oct;41(10):1673-81.
- <sup>4</sup> Hepatology 2010;52:1741-1749.
- <sup>5</sup> N Engl J Med 2008; 359:378-390